

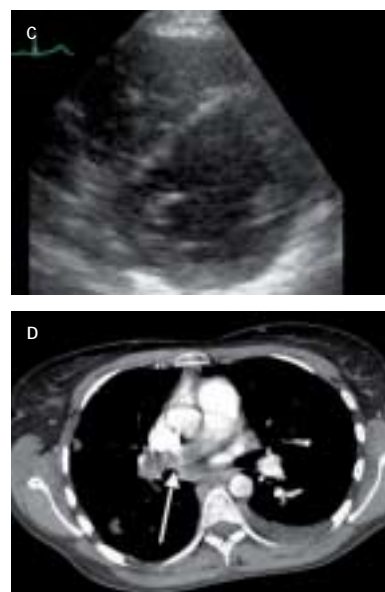
## VIDENSKAB OG PRAKSIS | KASUISTIKKER

## Pulmonal saddelembolus forårsaget af gestationelt koriokarcinom

Introduktionsreservelæge Juliane E. Theilade, turnusreservelæge Annette M.L. Skovby, introduktionsreservelæge Vibeke Kirk, 1. reservelæge Imran Parvaiz & 1. reservelæge Lene Holmvang Rigshospitalet, Medicinsk Afdeling B og Thoraxkirurgisk Afdeling, Holbæk Sygehus, Medicinsk Afdeling, og Herlev Hospital, Onkologisk Afdeling

En 32-årig kvinde havde dyspnø og torakale smerter, som med variabel intensitet varede over otte måneder, indtil akut forværring nødvendiggjorde indlæggelse. Ved computertomografi påviste man en central lungeemboli. Ved efterfølgende kirurgisk embolektomi blev der fundet grynet materiale, som histologisk viste sig at være et koriokarcinom. Trofoblasttumorer er sjældne, men uspecifikke symptomer fra lunger, lever, nyrer og hjerne bør udløse kontrol af S-humant choriongonadotropin hos fertile kvinder, også selv om en graviditet ikke har været erkendt.

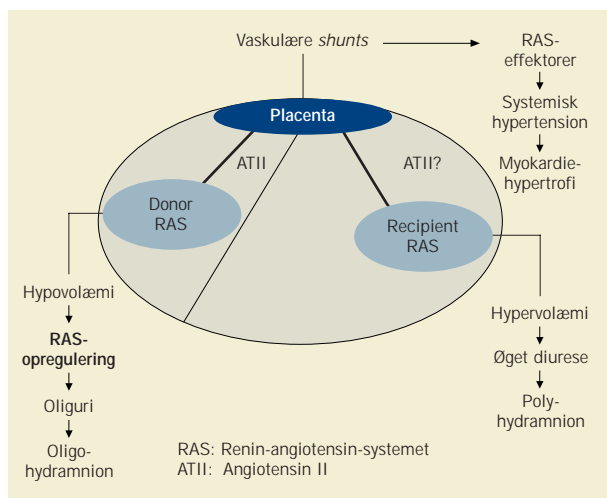
Figur 1. C. Ekkokardiografi ved indlæggelsen. D. Computertomografi af thorax, saddelembolien er angivet med en hvid pil.



## Hypertensiv myokardiehypertrofi hos recipienten i tvilling til tvilling-transfusionssyndrom

Afdelingslæge Pernille Pedersen, overlæge Dorthe L. Jeppesen, overlæge Finn Stener Jørgensen & afdelingslæge Ole A. Pryds Hvidovre Hospital, Børneafdelingen, Ultralydklinikken og Gynækologisk-obstetrisk Afdeling

Hos et sæt monokoriske diamniotiske tvillinger med tvilling til tvilling-transfusionssyndrom blev der fundet systemisk hypertension og biventrikulær myokardiehypertrofi hos recipienten. Barnet udviklede kort efter fødslen let respiratorisk distress. Der blev udført partiel udskiftning af blod med isotonisk saltvand pga. polycytæmi. Gentagne blodtryksmålinger viste persistierende hypertension. Biventrikulær hypertrofi blev påvist ved ekkokardiografi. Blodtrykket normaliseredes efter behandling med nifedipin, og den påviste hypertrofi aftog i løbet af uger. Den kardielle hypertrofi kan muligvis bl.a. være betinget af shunting af høje reninniveauer fra donoren til recipienten gennem anastomoser i placenta.



Figur 1. Mulig patogenese ved TTTS med involvering af renin-angiotensin-systemet (RAS).