

## VIDENSKAB OG PRAKSIS | SEKUNDÆRPUBLIKATION

Antaget: 21. juni 2004

Acknowledgements: this study was supported by grants from the Danish Ministry of Health, the Danish National Board of Health, the Danish Medical Research Council and the Danish National Science Foundation. The Danish National Research Foundation established the Danish Epidemiological Science Centre. The authors would like to thank *Susanne Dahl* for invaluable secretarial assistance.

This article is based on a study first reported in the *Addiction* 2003;98:355-63.

**Litteratur**

1. Bien TH, Burge R. Smoking and drinking: a review of the literature. *Int J Addict* 1990;25:1429-54.
2. Friedman GD, Tekawa I, Klatsky AL et al. Alcohol drinking and cigarette smoking: an exploration of the association in middle-aged men and women. *Drug Alcohol Depend* 1991;27:283-90.
3. Craig TJ, van Natta PA. The association of smoking and drinking habits in a community sample. *J Stud Alcohol* 1977;38:1434-9.
4. DiFranza JR, Guerrera MP. Alcoholism and smoking. *J Stud Alcohol* 1990;51:130-5.
5. Miller NS, Gold MS. Comorbid cigarette and alcohol addiction: epidemiology and treatment. *J Addict Dis* 1998;17:55-66.
6. Mello NK, Mendelson JH, Sellers ML et al. Effect of alcohol and marihuana on tobacco smoking. *Clin Pharmacol Ther* 1980;27:202-9.
7. Mello N, Mendelson J. Concurrent alcohol and tobacco use by women. *NIDA Res Monogr* 1988;81:26-32.
8. Breslau N, Peterson E, Schultz L et al. Are smokers with alcohol disorders less likely to quit? *Am J Publ Health* 1996;86:985-90.
9. Dawson DA. Drinking as a risk factor for sustained smoking. *Drug Alcohol Depend* 2000;59:235-49.
10. Gordon T, Doyle JT. Alcohol consumption and its relationship to smoking, weight, blood pressure, and blood lipids. The Albany Study. *Arch Intern Med* 1986;146:262-5.
11. Murray RP, Istvan JA, Voelker HT. Does cessation of smoking cause a change in alcohol consumption? Evidence from the Lung Health Study. *Subst Use Misuse* 1996;31:141-56.
12. Sher KJ, Gotham HJ, Erickson DJ et al. A prospective, high-risk study of the relationship between tobacco dependence and alcohol use disorders. *Alcohol Clin Exp Res* 1996;20:485-92.
13. Hagerup L, Eriksen M, Schroll M et al. The Glostrup Population Studies. *Scand J Soc Med* 1981;9:1-112.
14. Andersen LB, Vestbo J, Juel K et al. A comparison of mortality rates in three prospective studies from Copenhagen with mortality rates in the central part of the city, and the entire country. *Eur J Epidemiol* 1998;14:579-85.
15. Schnohr P, Jensen G, Lange P et al. The Copenhagen City Heart Study – Østerbrounderundersøgelse. *Eur Heart J Suppl* 2001;3:1-83.
16. Greenland S. Modeling and variable selection in epidemiologic analysis. *Am J Publ Health* 1989;79:340-9.
17. Ericson M, Engel JA, Soderpalm B. Peripheral involvement in nicotine-induced enhancement of ethanol intake. *Alcohol* 2000;21:37-47.
18. Johnson KA, Jennison KM. The drinking-smoking syndrome and social context. *Int J Addict* 1992;27:749-92.
19. Bobo JK, Davis CM. Cigarette smoking cessation and alcohol treatment. *Addiction* 1993;88:405-12.

## Anvendelse af transpelvin vertikal rectus abdominus muskulokutan lapplastik i analcancerbehandlingen

Afdelingslæge Troels M. Tei, kursusreservelæge Tilo Stolzenburg, overlæge Steen Buntzen, overlæge Hanne Kjeldsen & professor Søren Laurberg

Århus Universitetshospital, Kirurgisk Afdeling L og  
Plastikkirurgisk Afdeling Z

**Resumé**

**Introduktion:** Primær behandling for analcancer er stråleterapi.

Ved persisterende tumor eller lokalt recidiv foretages der salvagekirurgi med abdominoperineal resektion (APR) inklusive vid perineal hudexcision, resulterende i betydende dead space og kompromitteret lokal sårhelingen i perineum som følge af strålebehandling. Vi præsenterer vores erfaring med at kombinere APR med anvendelse af vertikal rectus abdominus muskulokutan (VRAM)-lapplastik for at transponere velvaskulariseret væv til pelvis og den store perineale huddefekt.

**Materiale og metoder:** Der blev foretaget en retrospektiv gennemgang af journaler fra patienter opereret i perioden 1994-2000. I alt 105 patienter blev diagnosticeret med analcancer. Toogtyve patienter (21%) fik recidiv eller havde persisterende analcancer-sygdom, og fik foretaget salvageoperation. Før 1997 blev perineum direkte sutureret på konventionel måde hos otte patienter. De seneste 14 patienter fik primær perineal rekonstruktion med VRAM-lapplastik.

**Resultater:** Der var ingen 30-dages-mortalitet. For de 14 VRAM-lap-patienter var medianalderen 65,5 (spændvidde 45-78) år. Median followuptid var 14,5 (spændvidde 3-41) mdr. Primær perineal sårheling blev opnået hos alle (sårheling uden kirurgisk intervention). Den mediane indlæggelsestid var 17 (spændvidde; 14-72) dage. Der blev registreret to betydende komplikationer relateret til laparotomi og lukning af bugvæg. Blandt de otte patienter, der fik foretaget konventionel APR, var der manglende eller protraheret perineal sårheling hos fem.

**Diskussion:** Ved at kombinere APR og VRAM-lapplastik faciliteres den primære perineale sårheling. Enstadiooperation med primær rekonstruktion er mulig med en acceptabel morbiditets-mortalitets-rate, samtidig med at der opnås en høj grad af patienttilfredshed.

Analt planocellulært karcinom er en relativ sjælden sygdom med en incidens hos mænd og kvinder på hhv. 0,5 og 1,0 tilfælde pr. 100.000 personår. Incidensen er steget med 0,2 og 0,65 tilfælde pr. 100.000 personår hos hhv. mænd og kvinder i perioden 1943-1987. En mulig forklaring på den stigende incidens er ændret seksuel praksis og deraf erhvervet human papillomvirus (HPV)-infektion, hvor HPV-infektion associeres

## VIDENSKAB OG PRAKSIS | SEKUNDÆRPUBLIKATION

med risiko for analcancer [1]. På landsplan diagnosticeres og behandles der således knap 40 patienter årlig. Behandlingen af analcancer har i de seneste decennier ændret sig radikalt fra kirurgi (APR) til hovedsagelig primær kurativ intenderet strålebehandling evt. i kombination med kemobehandling. APR er almindeligvis limiteret til tilfælde med persisterende eller lokalt recidiverende analcancer [2-4]. Efterfølgende kirurgi i et stråleforandret perineum resulterer ofte i sårhelingsproblemer pga. et stort *dead space* og dårlig sårheling [4]. Selv hos ikkestrålebehandlede patienter kan den omfattende perineale excision og den resulterende defekt i pelvis gøre helingen meget vanskelig. Adskillige metoder til bedre heling i perineum er forsøgt, dog uden nogen væsentlig effekt [5-7]. Vertikal rectus abdominus muskulokutan (VRAM)-lappen er et rationel forsøg på at mindske helingsproblemer i perineum. Vi præsenterer vores resultater med anvendelse af VRAM-lappen ved anal salvagekirurgi.

### Materiale og metoder

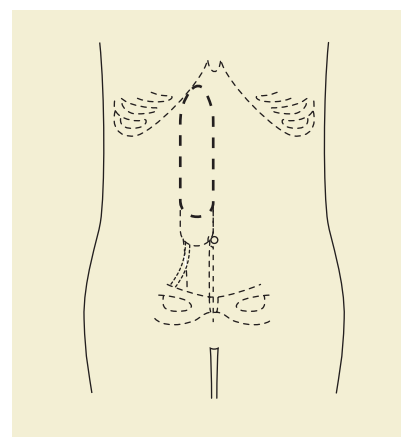
I årene 1994-2000 blev 105 patienter diagnosticeret og behandlet for analcancer på Århus Universitetshospital. Patienter fra Viborg, Ringkøbing, Ribe, Vejle og Århus Amter stadienddeles på Afdeling L, Århus Sygehus (Afd. L, Århus Universitetshospital) og behandles med onkologisk stråleterapi i Århus eller Vejle. Ved persisterende eller lokalt recidiv af analcancer, foretages der salvageoperation på Afd. L, Århus Universitetshospital (inkl. patienter fra Nordjyllands Amt siden 1998). Followup sker på Afd. L, Århus Universitetshospital såvel for strålebehandlede som for salvageopererede patienter. Patienter fra Nordjyllands Amt udredes, behandles og kontrolleres for primær sygdom på Aalborg Sygehus.

I 1997 introduceredes en ny strategi til primær rekonstruktion af perineum med VRAM-lappen. Toogtyve patienter blev behandlet for persisterende eller recidiverende analcancer, heraf otte før 1997. Fjorten patienter blev rekonstrueret med VRAM-lapplastik. Alle 22 patienter fik præoperativt foretaget røntgen af thorax, MR-skanning af pelvis, ultralydskanning af leveren, retroperitoneum og ingvinalregionen for at udelukke dissemineret sygdom. Oplysninger om tumorstadiet, forudgående behandling, komorbiditet, intraoperative komplikationer og postoperative komplikationer blev indhentet fra journalerne, inklusive oplysninger om perineal sårheling. Postoperativt blev patienterne fulgt mhp. klinisk tilstand og recidiv. Efterfølgende blev der udsendt en enquete omhandlende patienternes postoperative livskvalitet med specielt fokus på den vaginoperineale rekonstruktion.

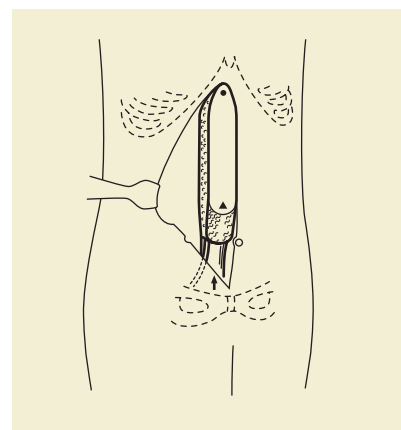
Primær onkologiske terapi: Alle 14 patienter med VRAM-lap fik eksternt kurativ intenderet strålebehandling. Fire patienter fik desuden adjuverende kemoterapi grundet lokal avanceret cancer.

### Operativ teknik med VRAM-lapplastik

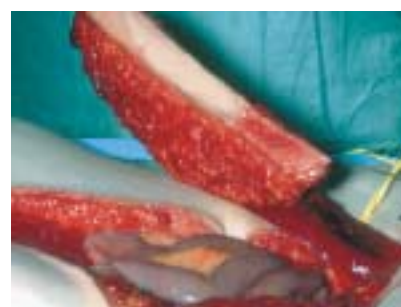
Man foretager en midtlinjeincision fra processus xiphoideus



Figur 1. Design af lappen, der er ca. 4 cm bred med længde fra umbilicus til kurvaturen. Den kaudale hudø deepiteliseres over min. 4 cm.



Figur 2 A. Mobilisering af lap. Lappen dissekeres fuldstændig fri af bagerste rectusblad. Forreste rectusblad incideres fra umbilicus kaudalt til musklens tilhæftning ved pecten ossis. Lappen isoleres på sin karstilk vasa epigastrica inferiores profunda.

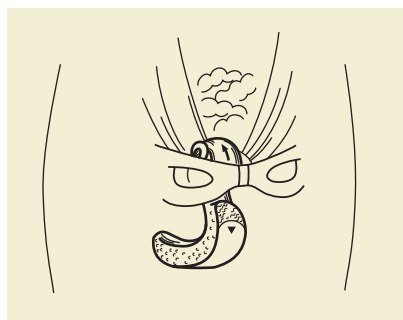


Figur 2 B. Klinisk foto af A, læg mærke til den lange karstilk.

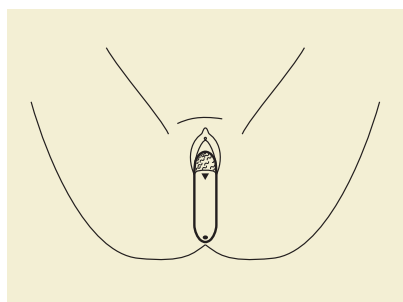
til symfyse. Colon sigmoideum mobiliseres og deles på et passende sted. Man foretager derefter standardmobilisering af øverste og midterste del af rectum a.m. Heald, idet man medinddrager vaginas bagvæg, såfremt tumor ligger fortil. Den mest distale del af rectum mobiliseres perinealt fra, for at opnå maksimal afstand til tumor, når levatorpladen er gennemskåret perifert nedefra. Der foretages vid excision af den perineale hud, inklusive makroskopisk stråleforandret væv.

Inferior stilket VRAM-lap er tidligere detaljeret beskrevet [8, 9]. Der rejses en højresidig inferior stilket VRAM-lap med en tilhørende supraumbilikal hudø. Hudøen er typisk 4 cm bred med længde fra umbilicus til kurvatur. Den kaudale del af hudøen deepiteliseres over min. 4 cm (Figur 1). Lappen frigøres fra bagerste rectusblad, og forreste rectusblad incideres

**Figur 3.** Tunnelering af lappen retroperitonealt til pelvis og positioneret paravesikalt og posterioert i forhold til uterus for at facilitere den posteriore rekonstruktion af neovagina.



**Figur 4.** Indsyning af lappen. VRAM-lappen arrangeres således med optimal obliterering af *dead space* i pelvis efter radikal excision af tumor. Læg mærke til den 180 graders rotation af huden.



proksimalt fra umbilicus til insertionen distal på *ossis pecten pubis*. Lappen isoleres på sin karstilk *vasa epigastrica inferiora profunda* til afgang fra *vasa iliaca interna* (**Figur 2**). Distalt gennemskæres *rectus abdominis* lateralt, således at ca. 1 cm af musklen fortsat hæfter på *ossis pecten pubis*. Denne modifikation i den operative teknik synes at sikre karstilken mod torsion eller u hensigtsmæssig tension i forbindelse med transponering af lappen. Lappen tunneleres retroperitonealt og paravesikalt til pelvis og hos kvinder posterioert for uterus for at facilitere den posteriore vaginale rekonstruktion (**Figur 3**). Den voluminøse muskulokutane lap positioneres således, at bækkendefekten udfyldes bedst muligt (**Figur 4**). To sugedråen anlægges i perineum og transabdominalt. Blæren aflastes med et suprapubisk kateter. Det postoperative regimen omfatter immobilisering i ti dag i rygleje, let abduceret hofte og underekstremiteter på dyne. Gradvis mobilisering herefter. Tilladelse til at sidde efter to uger. Abdominal suspensionsbælte anvendes 3 mdr. postoperativt.

## Resultater

### Patientkarakteristika

Fjorten konsekutivt udvalgte patienter (13 kvinder og en mand) fik foretaget APR og rekonstruktion med VRAM-lapplastik i samme kirurgiske seance. Medianalderen var 65,5 (spændvidde 45-78) år. Median followuptid var 14,5 (spændvidde 3-44) mdr. Tumor klassificeredes som værende T2 (n=8), T3 (n=3) og T4 (n=3). Lymfeknudestatus: N0 (n=8), N1 (n=3), N2 (n=2) og N3 (n=1). Fire patienter fik adjuverende kemoterapi med kombinationsbehandlingen: cisplatin, ifosfamid, leucovorin og 5-fluorouracil. Mediantid fra kurativ interderet radioterapi til kirurgi var 4 (spændvidde 2-303) mdr. Efter dannelse af den kolorektale sektion ved Århus Universitets-

hospital foretog vi i årene 1994-1996 salvagekirurgi hos otte patienter uden anvendelse af VRAM-lappen.

Hos disse otte patienter heledede kun tre perineale sår primært, to heledede sekundært efter 4 og 6 mdr., de sidste tre patienter gennemgik en sekundær procedure med VRAM-lappen 1-15 mdr. efter primærkirurgi.

### Operativdata på patienter med primær VRAM-lap

Median operationstid var 5,5 (spændvidde 3,2-7,5) timer med skønnet blodtab på 390 (spændvidde 150-1.200) ml. Der registreres ingen 30-dages-mortalitet. Af betydende kirurgiske komplikationer registreredes fascieruptur hos to patienter, hvoraf en fik et incisionalhernie med eksponerede tarme, der blev behandlet med delhudstransplantation. Der var primær perineal heling hos alle og i øvrigt ingen laprelaterede komplikationer.

### Langtidsresultater for patienter med VRAM-lapplastik

To patienter døde pga. dissemineret sygdom 2 og 6 mdr. postoperativt. Ingen patienter fik lokalt recidiv. Der blev foretaget livskvalitetsundersøgelse vedrørende vaginoperineal rekonstruktion, *vitae sexualis* og donormorbiditet hos de øvrige 12 patienter. Fem af seks kvinder følte sig »åben« og vulnerabel. Tre kvinder rapporterede om vaginal stenose og udfald. Fem ud af otte kvinder havde fortsat *coitus*, men kun to kvinder oplevede et uforandret seksualliv sammenlignet med præoperativt. De fleste patienter oplevede i varierende grad urge eller stressurininkontinens, men var ikke i stand til at relatere de urologiske gener til kirurgi eller stråleterapi.

### Diskussion

Salvagekirurgi for analcancer har været relateret til en høj komplikationsrate med manglende perineal sårheling, kronisk purulent soiling, genindlæggelse, reoperationer og deraf psykosocial påvirket livskvalitet [10, 11]. Endvidere tenderer den radikale excision til herniering af endopelvine organer i perineum. I tilfælde med kirurgi i tidligere strålebehandlet væv er transponering af vaskulariseret væv til udfyldelse af kaviteten i pelvis, som f.eks. VRAM-lapplastikken essentiel for et acceptabelt resultat [4].

Vores tidligere erfaringer ved konventionel anal salvagekirurgi viser også høj komplikationsrate og protraheret perineal sårheling. Resultaterne af dette studie viser, at primær rekonstruktion efter APR med VRAM-lappen kan gennemføres med en acceptabel komplikationsrate. Hos alle patienter registreredes primær perineal heling og deraf følgende reduceret hospitalsindlæggelsestid. Vi fandt i dette studie betydelige urologiske gener, men disse synes at være i overensstemmelse med *sequelae* efter radioterapi mod pelvis [12].

*Tobin et al* [8, 9] beskrev i 1988 den inferiorstilkede VRAM-lap til vaginoperineal rekonstruktion. VRAM-lappens fordele er adskillige: lang og veldefineret karstilk, relativt let kirurgisk teknik, stor rotationsbue, voluminøst velvaskulariseret væv,

## VIDENSKAB OG PRAKSIS | SEKUNDÆRPUBLIKATION

der kan dække defekter, eller obliterere *dead space* i pelvis samtidig med en acceptabel donormorbiditet, forenelig med kolostomi og udnyttelse af identisk operativ adgang som APR. Ulemper ved VRAM-lap-plastikken er påvirkning af den abdominale muskulofasciale styrke, samt en ikke-sensitiv rekonstruktion af en evt. vaginaldefekt. Hos de 14 patienter registreredes to tilfælde af komplet abdominalvægbrud og tre incisionale hernier. Ved disse præliminære erfaringer fravalgtes brug af mesh til donorstedet grundet samtidig anlægelse af kolostomi og dermed potentiel kontaminering af meshen.

Der findes beskrevet adskillige rekonstruktionsmetoder til vaginoperinealdefekter, inklusive fri mikrovaskulær rekonstruktion [13, 14]. Denne teknik bør reserveres til særlige forhold, hvor anden stillet rekonstruktion er begrænset. Ved stillet transponering af væv eksisterer der flere alternative metoder, muskulokutane eller fasciokutane lapplastikker til vaginoperineal rekonstruktion [15-17]. Anvendelse af gracilis muskulokutan lapplastik er et alternativ, men vulnerabel vaskularisation af lappen og rapportering af en uacceptabel komplikationsrate gør lappen til et sekundært valg [18]. Nødvendigheden af voluminøs lap til obliterering af *dead space* i pelvis, specielt hos patienter med septikæmi eller patienter, der tidligere er eksponeret for strålebehandling, gør VRAM-lappen attraktiv.

Relativ kontraindikation for brug af VRAM-lapplastikken er tidligere abdominal operation (transverselle incisioner og abdominale plastikker), der kan kompromitterer blodforsyningen til den kutane del af lappen, men resultaterne i en kausuistisk meddelelse indikerer mulig reetablering af blodforsyningen til den nedre abdominale hud [19].

Sammenfattende er det vores opfattelse, at ved anvendelse af denne metode kan primær rekonstruktion foretages med acceptabel donorstedmorbidity, lav generel komplikationsrate, høj perineal sårhelingsrate og samtidig et tilfredsstillende funktionelt såvel som æstetisk resultat. Vi anvender altid VRAM-lappen ved salvagekirurgi for analcancer. Vi har senere anvendt VRAM-lappen hos patienter med lokal avanceret primær kolorektal cancer eller med lokal recidiv [20].

Korrespondance: Troels M. Tei, Skåde Skovvej 79, DK-8270 Højbjerg.  
E-mail: tei@dadlnet.dk

Antaget: 2. juni 2004  
Interessekonflikter: Ingen angivet

This article is based on a study first reported in the BJS 2003;90:575-80. Translated and reprinted by permission of John Wiley & Sons Ltd. All Rights Reserved. Copyright www.interscience.wiley.com

## Litteratur

1. Frisch M. On the etiology of anal squamous carcinoma [disp]. Dan Med Bull 2002;49:194-209.
2. Pocard M, Tiret E, Nugent K et al. Results of salvage abdominoperineal resection for anal cancer after radiotherapy. Dis Colon Rectum 1998;41:1488-93.
3. Kjeldsen N, Laurberg S. Cancer ani. Ugeskr Læger 1996;158:4073-6.
4. Miller SH, Rudolph R. Healing in the irradiated wound. Clin Plast Surg 1990;17:503-8.
5. John H, Buchmann P. Improved perineal wound healing with the omental pedicle graft after rectal excision. Int J Colorectal Dis 1991;6:193-6.
6. Fingerhut A, Hay JM, Delalande JP et al. Passive vs. closed suction drainage after perineal wound closure following abdominoperineal rectal excision for carcinoma. The French Association for Surgical Research. Dis Colon Rectum 1995;38:926-32.
7. Pahlman L, Enblad P, Stahle E. Abdominal vs. perineal drainage in rectal surgery. Dis Colon Rectum 1987;30:372-5.
8. Taylor GI, Corlett RJ, Boyd JB. The versatile deep inferior epigastric (inferior rectus abdominis) flaps. Br J Plast Surg 1984;37:330-350.
9. Tobin GR, Day TG. Vaginal and pelvic reconstruction with distally based rectus abdominis myocutaneous flaps. Plast Reconstr Surg 1988;81:62-73.
10. Farid H, O'Connell TX. Methods to decrease the morbidity of abdominoperineal resection. Am Surg 1995;61:1061-4.
11. Delalande JP, Hay JM, Fingerhut A et al. Perineal wound management after abdominoperineal rectal excision for carcinoma with unsatisfactory hemostasis or gross septic contamination: primary closure vs. packing. French Association for Surgical Research. Dis Colon Rectum 1994;37:890-6.
12. Suresh UR, Smith VJ, Lupton EW et al. Radiation disease of the urinary tract: histological features of 18 cases. J Clin Pathol 1993;46:228-31.
13. Gurlek A, Miller MJ, Amin AA et al. Reconstruction of complex radiation-induced injuries using free-tissue transfer. J Reconstr Microsurg 1998;14:337-40.
14. Grelich M, Martin M, Gubisch W et al. Anomosis of free flaps to the inferior epigastric artery. Handchir Mikrochir Plast Chir 1991;23:28-31.
15. Shibata D, Hyland W, Busse P et al. Immediate reconstruction of the perineal wound with gracilis muscle flaps following abdominoperineal resection and intraoperative radiation therapy for recurrent carcinoma of the rectum. Ann Surg Oncol 1999;6:33-7.
16. Luo S, Raffoul W, Piaget F et al. Anterolateral thigh fasciocutaneous flap in the difficult perineogenital reconstruction. Plast Reconstr Surg 2000;105:171-3.
17. Woods JE, Alter G, Meland B et al. Experience with vaginal reconstruction utilizing the modified Singapore flap. Plast Reconstr Surg 1992;90:270-4.
18. McCraw JB, Massey FM, Shanklin KD et al. Vaginal reconstruction with gracilis myocutaneous flaps. Plast Reconstr Surg 1976;58:176-83.
19. Sozer SO, Cronin ED, Biggs TM et al. The use of the transverse rectus abdominis musculocutaneous flap after abdominoplasty. Ann Plast Surg 1995;35:409-12.
20. Tei T, Rasmussen P, Laurberg S. Use of vertical rectus abdominis musculocutaneous flap for advanced pelvic malignancy. Colorec Dis 2003;5(suppl 2):5-51.