

Scapula er både ven og fjende

Anke Simone Rechter¹, Rikke Høffner² & Michael Rindom Krosgaard¹

STATUSARTIKEL

1) Idrætskirurgisk Enhed, Ortopædkirurgisk Afdeling, Bispebjerg Hospital
2) Ergo- og Fysioterapien, Idrætsmedicinsk Afdeling, Bispebjerg Hospital

Ugeskr Læger
2018;180:V03180213

Skulderens bevægelser sker i et funktionelt samspil mellem akromioklavikulær (AC)-leddet, glenohumeral (GH)-leddet, torakoskapulær (TS)-leddet, sternoklavikulær (SC)-leddet og musklerne i området. Det er først i de seneste 20 år, at man har interesseret sig for TS-leddet og erkendt, at forstyrrelser i scapulas glidende bevægelse i forhold til thorax (scapuladyskinesi) kan være årsag til smerter og nedsat funktion af armen [1].

Der er forskellige årsager til scapuladyskinesi:

Hyppigst er muskulær ubalance med øget tension i den superiore del af musculus trapezius og musculus pectoralis minor samt nedsat styrke i musculus serratus anterior og den inferiore del af musculus trapezius. Dette kan forekomme pga. uhensigtsmæssig holdning, forkert træning, større belastninger end musklerne kan honorere m.m. Årsager af mere eller mindre strukturel karakter er: følger efter clavicularfrakturer, AC-ledluxationer, instabilitet i GH-led, *impingement* som følge af næbdannelse af det superomediale hjørne af scapula, følger efter costa- eller scapulafraktur, skoliose, kyfose eller enkondrom. Neurogene årsager omfatter neuropatier og skade af nervus thoracicus longus eller nervus accessorius, hvilket giver *winging scapula* [2].

Symptomerne er smerter omkring scapula samt i GH-leddet, nakken, ryggen og armen. Mange patienter har langvarige forløb med flere typer behandlinger, før det reelle problem erkendes.

Omvendt kan problemer i GH-leddet (stivhed/løs-

HOVEDBUDSKABER

- ▶ Scapula spiller en afgørende rolle for optimal funktion af overekstremiteten, men dette overses ofte.
- ▶ Scapulas funktion kan bl.a. påvirkes af muskulær eller neurologisk dysfunktion, fraktur af scapula eller clavícula og *snapping scapula*.
- ▶ Problemer i relation til scapula kan være smertefulde og invaliderende.
- ▶ De fleste tilfælde kan behandles ikkeoperativt. Operation kan være nødvendig ved *snapping scapula*, følger efter fraktur og kronisk nervepåvirkning.

hed eller *impingement*) ytre sig som smerter/myoser omkring scapula, hvorfor smerter i skulderområdet altid kræver en grundig klinisk udredning.

I tilfælde af asymptomatisk scapuladyskinesi og smertefri skulder er der ikke behov for videre udredning og behandling.

SCAPULA SOM VEN

Anatomi og biomekanik

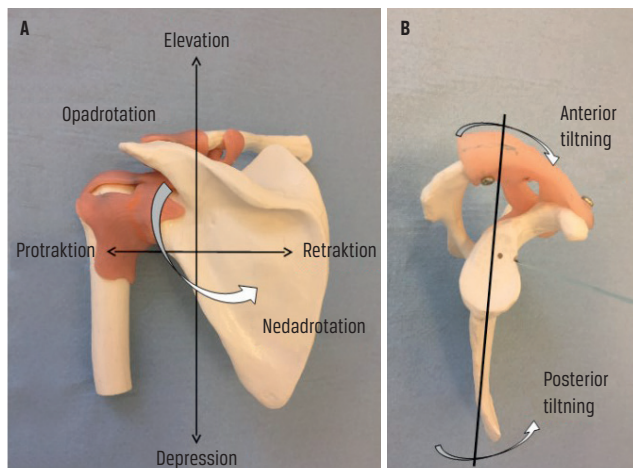
Scapula er forbundet med forsiden af thorax gennem AC-leddet, klaviklen og SC-leddet og ligamentært via de stærke korakoklavikulære ligamenter. Forbindelsen mellem bagsiden af thorax og scapula er ikke et led, selvom det kaldes TS-leddet, men et hulrum, hvor scapula glider i forhold til thoraxvæggen. Bevægelse af scapula er en elementær del af skulderens dynamik.

Scapula interagerer via 17 muskler med thorax og humerus. De aksioskapulære muskler stabiliserer scapula til thorax og skaber en vigtig base for armen via *cavitas glenoidalis*. De skapulohumerale muskler, som musculus supra- og infraspinatus og musculus subscapularis centrerer *caput humeri* i *cavitas glenoidalis*, hvilket er en forudsætning for bevægelse af armen [3, 4]. Koordination af disse muskler er essentiel for stabilisering af scapula og normal glenohumeral bevægelse.

Armens seks bevægelser (abduktion/adduktion, flexion/ekstension og indadrotation/udadrotation) begrænses i skulderleddet af scapula (f.eks. støder undersiden af supraspinatussenen på overkanten af *cavitas glenoidalis* ved 90 graders abduktion med fikseret skulderblad), og den normale bevægelighed er afhængig af, at scapula bevæger sig. Det er en fordel ved bevægelser over skulderniveau, for da føres *cavitas glenoidalis* ind under *caput*, hvilket giver stabilitet i

FIGUR 1

Scapulas bevægelser. A. Venstre skulder bagfra. B. Venstre skulder lateralt fra.



skulderleddet, reducerer forskydningskræfterne i leddet og giver optimale forhold for muskelfunktionen.

Scapula bevæger sig i seks planer: anterior/posterior tiltning, elevation/depression og protraktion/retraktion (Figur 1). Samtidigt sker der bevægelse i SC-leddet og AC-leddet [5, 6].

Ved normal fleksion af armen til 180 grader udfører scapula posterior tiltning og roterer opad via en kombineret elevation/protraktion [7]. Bevægelsen af scapula påvirkes af forhold i GH-leddet. *Impingement*, *rotator cuff*-læsion og GH-instabilitet kan medføre scapulady-skinesi.

SCAPULA SOM FJENDE

Snapping scapula

Snapping scapula er en sjælden tilstand med smertefulde og hørbare krepitationer mellem thorax og scapula ved aktiv bevægelse i skulderen. Tilstanden ses typisk hos unge og erhvervsaktive personer [8]. Der er smerter ved belastning af skulderen og aktivitet med armen over hovedet, og smerterne kan være konstante [9]. Hvis krepitationerne er smertefri, er der ikke tale om *snapping scapula*.

Årsagerne til *snapping scapula* er kronisk bursitis, muskulære dysfunktioner (dyskinesi) og anatomiske abnormiteter. Sidstnævnte omfatter ossøse forandringer som enkondrom på scapula eller costa, følger efter costafaktur/scapulafraktur, krumt superomedialt hjørne af scapula, Luschkas tuberkel [10] (Figur 2), reaktive eksostoser pga. muskelavulsion og forandringer af TS-kongruens på grund af skoliose eller torakal kyfose samt abnormiteter i bløddelene som bursitis og elastofibrom [10, 11].

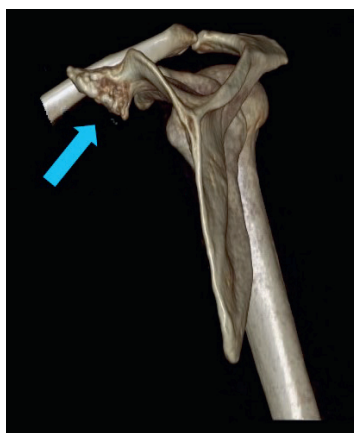Der er flere bursae mellem scapula og thorax. Ved *snapping scapula* ses der hovedsageligt bursitis ved det superomediale hjørne og sjældnere ved den inferiore pol af scapula [10, 12, 13].

Patienterne klager over smerter inde foran scapula, oftest opadtil, med udstråling til nakke og skulderåg. Smerterne er kraftige og funktionshæmmende og udløses ved fleksion af armen og i de mest udtalte tilfælde ved alle bevægelser. Der er ofte natlige smerter, især efter at armen har været belastet. Ved ossøse anomalier beskriver patienterne ofte, at de ikke kan sidde på en stol med højt ryglæn, og at de har smerter, når de ligger på ryggen.

Ved klinisk undersøgelse er *winging scapula* (Figur 3) et hyppigt fund. Der er ømhed ved palpation af det involverede område af scapula, og patienten har smertefulde krepitation ved specifikke bevægelser. I relation til holdning ses der ofte øget torakal kyfose og protraherede skuldre som udtryk for stram musculus pectoralis minor og en fremadskudt position af hovedet.

Ved palpation og inspektion af graden af protraktion af skulderen vurderes det, om der er stramhed af

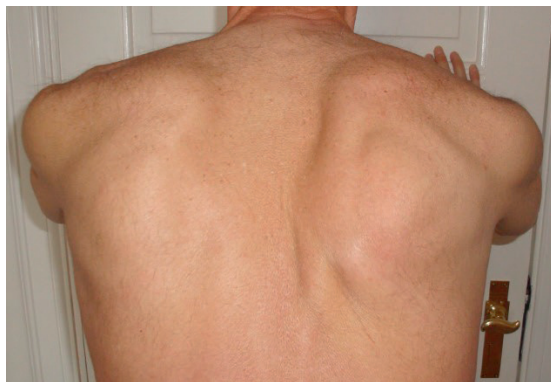FIGUR 2



Mekanisk årsag til *snapping scapula*, her højre scapula med Luschkas tuberkel (pil).

FIGUR 3

Højresidig scapuladyskinesi.



pectoralismuskulaturen (hvilket roterer scapula fremad), og i mange tilfælde finder man øget tonus af romboideerne (smertefulde ved palpation og overaktivitet ifm. udadrotation af armen) samt den øvre og mellemste del af musculus trapezius og nedsat funktion af den nedre del af musculus trapezius. For at vurdere, om der er en symptomgivende scapuladyskinesi, foretages der scapularetraktion og *scapula assistant*-test, hvor undersøgeren stabiliserer og hjælper scapula i dens bevægelse ved abduktion og fleksion af armen, ved positiv test forsvinder smerterne.

Anatomiske årsager til *snapping scapula*, herunder tumorer, kan visualiseres ved tredimensionel CT [13, 14]. Hos flertallet af patienterne viser de billeddiagnostiske undersøgelser dog ingen forandringer. Ved primær scapula krepitans, dvs. tilfælde uden anatomiske forandringer i knogler eller bløddele, kan der anlægges en diagnostisk blokade superomedialt i TS-rummet. Hvis blokaden ingen effekt har, tyder det på, at det anatomiske udgangspunkt for smerterne ikke er bursitis af

det superomediale hjørne af scapula, hvilket taler imod, at kirurgisk resektion af hjørnet kan forventes at have positiv effekt.

Ovenstående danner basis for en samlet vurdering. Patienter uden oplagt anatomisk årsag (f.eks. enkondrom eller Luschkas tuberkel) får efter vores erfaring i mange tilfælde en så betydelig symptomreduktion efter et relevant fysioterapiforløb af 3-6 måneders varighed, hvor deres scapuladyskinesi korrigeres, at indikation for kirurgi bortfalder. Ved oplagt anatomisk årsag vælges der ofte kirurgisk behandling umiddelbart.

Kirurgisk behandling af scapula crepitans består i fjernelse af det superomediale hjørne af scapula og bursa i området. Det kan foretages åbent eller artroskopisk og giver sædvanligvis markant forbedring af tilstanden. Der er dog risiko for recidiv (10-15% ved to-årsfollowup), og mange har fortsat mindre gener trods indgrebet [15, 16]. Ved indgrebet er der, afhængig af portalerne, en mindre risiko for læsion af nervus scapularis dorsalis og nervus thoracicus longus. Kirurgisk behandling kombineres med postoperativ rehabilitering i 3-6 måneder. Ved anatomiske årsager behandles patologien, f.eks. ved fjernelse af en tumor eller tilretning af et skævt sammenvokset brud.

Den kirurgiske behandling af patienter med scapula crepitans blev med specialeplanen i 2011 samlet for hele landet på Bispebjerg-Frederiksberg Hospital. Vi har vurderet ca. 30 patienter årligt og opereret lidt under halvdelen af dem.

SCAPULAFRAKTUR

Frakturer af corpus scapulae og collum scapulae er sjældne, og de opstår ofte i forbindelse med et højenergitraume [17, 18].

Collumfraktur kan hele med en ændret inklinationsvinkel af cavitas glenoidalis, hvilket påvirker den passive stabilitet i GH-leddet og funktionen af *rotator cuff*-muskulaturen [19]. De fleste frakturer af corpus bliver behandlet ikkeoperativt. Hvis de heler skævt, påvirkes den normale glidebevægelse af scapula over thorax, hvilket kan føre til *snapping* scapula.

Fraktur af cavitas glenoidalis sker i de fleste tilfælde som led i en traumatisk luksation af GH-leddet (ossøs Bankartlæsion), og resulterer i instabilitet af GH-leddet [20]. Man foretager ofte osteosyntese af denne type fraktur.

Fraktur af processus coracoideus udgør 2-13% af alle scapulafrakturer, og der er ofte samtidig dislokation af AC-leddet [21].

Acromionfraktur kan ændre det hårde skulderloft og blokere bevægeligheden i GH-leddet [22].

Alle disse frakturer kan føre til sekundær scapuladyskinesi. Ved kroniske problemer må behandling, hvis det er muligt, rette sig mod de primære problemer, bl.a. GH-instabilitet.

Claviculafraktur, der er helet med forkortning, kan føre til scapuladyskinesi pga. protraktion og reduceret posterior tiltning af scapula med subakromielt *impingement* og dårlig skulderfunktion [23].

Mange patienter med kronisk AC-ledluksation har scapuladyskinesi [24], og hvis dette er smertegivende, bør den udløsende faktor, AC-ledsluksationen, behandles.

NEUROGENE PROBLEMER

Omkring scapula er nervus thoracicus longus den nerve, som oftest er påvirket. Dog er neurogene problemer omkring scapula meget sjældne. Påvirkning kan ske pga. traktion og tryk (f.eks. fra en tung rygsæk), penetrerende læsioner, lejrings-skader under en operation eller iatrogen påvirkning under operationer i aksillen [25, 26] såvel som ved neuritis pga. virale/toksiske eller andre systemiske neuropatier. Påvirkning giver nedsat/manglende funktion af musculus serratus anterior, hvilket medfører *winging* scapula. Armen kan ikke løftes over 90 grader, og skulderen hænger.

Samme kliniske billede ses efter skader på nervus accessorius med nedsat/manglende funktion af musculus trapezius. Denne skade er iatrogen i 94% af tilfældene, især i forbindelse med lymfeknudeeksstirpation på halsen, men kan også skyldes traktion [27] også her kan mononeuritter eller andre neuropatier være årsag.

Neurogen *winging* scapula har normalt et godt spontanforløb og er forbigående. Tilstanden behandles med specialiseret fysioterapi samt evt. med en individuelt fremstillet bandage, som stabiliserer scapula mod thorax og derved optimerer muskulaturens funktion. Operation kommer meget sjældent på tale.

Læsion af nervus scapularis dorsalis er sjælden. Skaden kan ses som komplikation ved interscalenus-blokader, ved *entrapment* eller traume mod plexus brachialis og ved hypertrofi af musculus scalenus medius. Skaden fører til smerter i den mediale kant af scapula samt lammelse af romboideerne og musculus levator scapulae. Klinisk viser det sig som *winging* scapula [28].

Nervus suprascapularis kan blive klemt i den supraskapulare *notch* og den spinoglenoide *notch*. Årsagen kan være et ganglion eller en cyste. Nerven kan også blive strakt i forbindelse med aktiviteter med armene over hovedet, f.eks. håndbold eller volleyball. Der ses, afhængigt af hvor nerven afklemmes, atrofi af musculus infraspinatus og/eller musculus supraspinatus og nedsat kraft af den/de involverede muskler. Der kan være smerter på bagsiden af skulderen [29]. *Entrapment* af nervus suprascapularis kan evt. løses kirurgisk.

Ved klinisk mistanke om neurogen påvirkning, bl.a. ved nyopstået *winging* scapula, udredes tilstanden med elektromyografi.

SKADER PÅ DE SCAPULASTABILISERENDE MUSKLER

Traumatisk afrivning af muskler fra scapula forekommer meget sjældent. Ved læsion af musculus rhomboideus eller musculus trapezius kan scapula ikke stabiliseres sufficient. Musklerne kan evt. kirurgisk renses [30].

SUMMARY

Anke Simone Rechter, Rikke Høffner

& Michael Rindom Krosgaard:

Scapula – friend and foe

Ugeskr Læger 2018;180:Vo3180213

A well-functioning scapula provides a stable base for the humerus and allows free motion of the arm through a smooth glide over the posterior thoracic wall. This is possible through intimate interaction between anatomy and muscles. This can be disturbed by painful conditions, nerve dysfunctions, over-/underperformance of muscles, anatomic variations and trauma. In this review, we describe anatomy, biomechanics and different pathologies of the scapula: muscular imbalances, nerve dysfunctions, snapping scapula, tumours and fractures. We discuss, how the different conditions are diagnosed and treated.

KORRESPONDANCE: Anke Simone Rechter.

E-mail: anke.simone.rechter@regionh.dk, simone_rechter@yahoo.de

ANTAGET: 6. september

PUBLICERET PÅ UGESKRIFTET.DK: 1. april 2019

INTERESSEKONFLIKTER: ingen. Forfatterens ICMJE-formularer er tilgængelige sammen med artiklen på Ugeskriftet.dk

LITTERATUR

- Lehtinen JT, Macy JC, Cassinelli E et al. The painful scapulothoracic articulation: surgical management. *Clin Orthop Relat Res* 2004;423:99-105.
- Kibler WB, McMullen J. Scapular dyskinesia and its relation to shoulder pain. *J Am Acad Orthop Surg* 2003;11:142-51.
- Williams GR, Shakil M, Klimkiewicz J. Anatomy of the scapulothoracic articulation. *Clin Orthop Relat Res* 1999;359:237-46.
- Culham E, Peat M. Functional anatomy of the shoulder complex. *J Orthop Sports Phys Ther* 1993;18:342-50.
- Ludewig PM, Lawrence RL. Mechanics of the scapula in shoulder function. I: Kibler WB, Sciascia AD, red. *Disorders of the scapula and their role in shoulder injury*. Springer International Publishing, 2017:7-17.
- Veeger HE, van der Helm FC. Shoulder function: the perfect compromise between mobility and stability. *J Biomech* 2007;40:2119-29.
- Ludewig PM, Reynolds JF. The association of scapular kinematics and glenohumeral joint pathologies. *J Orthop Sports Phys Ther* 2009;39:90-104.
- Kuhne M, Boniquit N, Ghodadra N et al. The snapping scapula: diagnosis and treatment. *Arthroscopy* 2009;25:1298-311.
- Osias W, Matcuk GR Jr, Skalski MR et al. Scapulothoracic pathology: review of anatomy, pathophysiology, imaging findings, and an approach to management. *Skeletal Radiol* 2018;47:161-71.
- Warth RJ, Spiegl UJ, Millett PJ. Scapulothoracic bursitis and snapping scapula syndrome: a critical review of current evidence. *Am J Sports Med* 2015;43:236-45.
- Kuhn JE, Plancher KD, Hawkins RJ. Symptomatic scapulothoracic crepitus and bursitis. *J Am Acad Orthop Surg* 1998;6:267-73.
- Frank RM, Ramirez J, McCormick FM et al. Scapulothoracic anatomy and snapping scapula syndrome. *Anat Res Int* 2013;2013:635628.
- Mozes G, Bickels J, Ovadia D et al. The use of three-dimensional computed tomography in evaluating snapping scapula syndrome. *Orthopedics* 1999;22:1029-33.
- Morita W, Nozaki T, Tasaki A. MRI for the diagnosis of scapular dyskinesia: a report of two cases. *Skeletal Radiol* 2017;46:249-52.
- Menge TJ, Horan MP, Tahal DS et al. Arthroscopic treatment of snapping scapula syndrome: outcomes at minimum of 2 years. *Arthroscopy* 2017;33:726-32.
- Millett PJ, Gaskill TR, Horan MP et al. Technique and outcomes of arthroscopic scapulothoracic bursectomy and partial scapulectomy. *Arthroscopy* 2012;28:1776-83.
- Cole PA, Gauger EM, Schroder LK. Management of scapular fractures. *J Am Acad Orthop Surg* 2012;20:130-41.
- McGahan JP, Rab GT, Dublin A. Fractures of the scapula. *J Trauma* 1980;20:880-3.
- Chadwick EK, van Noort A, van der Helm FC. Biomechanical analysis of scapular neck malunion – a simulation study. *Clin Biomech (Bristol, Avon)* 2004;19:906-12.
- Bigliani LU, Newton PM, Steinmann SP et al. Glenoid rim lesions associated with recurrent anterior dislocation of the shoulder. *Am J Sports Med* 1998;26:41-5.
- Ogawa K, Yoshida A, Takahashi M et al. Fractures of the coracoid process. *J Bone Joint Surg Br* 1997;79:17-9.
- Kuhn JE, Blasler RB, Carpenter JE. Fractures of the acromion process: a proposed classification system. *J Orthop Trauma* 1994;8:6-13.
- Shields E, Behrend C, Beiswenger T et al. Scapular dyskinesia following displaced fractures of the middle clavicle. *J Shoulder Elbow Surg* 2015;24:e331-6.
- Gumina S, Carbone S, Postacchini F. Scapular dyskinesia and SICK scapula syndrome in patients with chronic type III acromioclavicular dislocation. *Arthroscopy* 2009;25:40-5.
- Nath RK, Lyons AB, Bietz G. Microneurolysis and decompression of long thoracic nerve injury are effective in reversing scapular winging: long-term results in 50 cases. *BMC Musculoskeletal Disorders* 2007;8:25.
- Nath RK, Melcher SE. Rapid recovery of serratus anterior muscle function after microneurolysis of long thoracic nerve injury. *J Brachial Plex Peripher Nerve In* 2007;2:4.
- Kim DH, Cho YJ, Tiel RL et al. Surgical outcomes of 111 spinal accessory nerve injuries. *Neurosurgery* 2003;53:1102-3, 1106-12.
- Saporito A. Dorsal scapular nerve injury: a complication of ultrasound-guided interscalene block. *Br J Anaesth* 2013;111:840-1.
- Kostretzis L, Theodoroudis I, Boutsidiadis A et al. Suprascapular nerve pathology: a review of the literature. *Open Orthop J* 2017;11:140-53.
- Kibler WB, Sciascia A, Uhl T. Medial scapular muscle detachment: clinical presentation and surgical treatment. *J Shoulder Elbow Surg* 2014;23:58-67.